

ARCHEOLOGICKÝ ÚSTAV AKADEMIE VĚD ČESKÉ REPUBLIKY V BRNĚ

PŘEHLED VÝZKUMŮ

44

ISSN 1211-7250

ISBN 80-86023-23-0

2003 11 10

9395458

BRNO 2003

280, -

PŘEHLED VÝZKUMŮ 44

Vydává:	Archeologický ústav AV ČR Brno Královopolská 147, 612 00 Brno E-mail: infor@iabrno.cz
Odpovědný redaktor:	doc. PhDr. Jaroslav Tejral, DrSc.
Redakce a příprava pro tisk:	Ing. Petr Škrdla, PhD., Mgr. Balázs Komoróczy, PhDr. Lubomír Šebela, CSc., PhDr. Jiří Doležel, Dana Gregorová, Alice Del Maschio
Na titulním listě:	Středověký hrádek Vratěnin, okr. Znojmo. Foto: Miroslav Bálek
Tisk:	Bekros
Náklad:	350 ks

© 2003 by the Authors.

All rights reserved.

AÚ AV ČR Brno, Královopolská 147, 612 00

ANTROPOLOGICKÝ ROZBOR KOSTERNÍCH POZŮSTATKŮ Z KUŘIMI, „DÍLY ZA SV. JÁNEM“.

ANTROPOLOGICAL RESEARCH ON SKELETAL REMAINS FROM KUŘIM, "DÍLY ZA SV. JÁNEM"

Eva Drozdová, PřF MU Brno
Tomáš Berkovec, ÚAPP Brno

Na základě smlouvy uzavřené mezi ÚAPP Brno a firmou Moravská stavební – INVEST. a s., byl proveden archeologický dohled na stavbě „Výstavba rodinných domků – Díly za Svatým Jánem“ včetně inženýrských sítí. I. etapa zahrnující výstavbu 96 domků typu „A“ a „C“ v k. ú. Kuřim. V průběhu archeologického dohledu, který probíhal v letech 1998 až 2002 byly zjištěny pozitivní archeologické situace.

Poloha Za Sv. Jánem je vyvýšeninou s nadmořskou výškou 336 m. Tvoří ji zvýšené SV úpatí táhlého hřbetu „Kuřimská hora“ (435 m n. m.), orientovaného SZ-JV směrem. Ve žlebu na JV straně vyvýšeniny se nachází prameniště bezejmenného potoka, který obtéká lokalitu ze tří stran, a který na S straně od polohy tvoří levý přítok Kuřimky. Středohradištní kostrové pohřebiště se nacházelo v nadmořské výšce 310 m na mírném svahu orientovaném SV směrem.

Vyvýšenina je z geomorfologického hlediska součástí kuřimské kotliny, v části Řečkovicko-kuřimského prolomu. Kotlina je tvořena vyvělinami brněnského plutonu a je vyplněna miocenními usazeninami a sprašemi. Nejvyšším bodem je Kuřimský vrch 397 m n. m.. V oblasti převládají pole a zástavba. Podloží lokality bylo tvořeno třetíhormími písiky a vápenitými

mi jíly, místy překrytými sprašovými hlínami. Ty se nacházely také v místě zkoumaného pohřebiště. Podzolové půdy o mocnosti až 0,50 m tvořily půdní pokrýv lokality.

Na ploše prozkoumané v letech 2001 až 2002 bylo odkryto středohradištní pohřebiště čítající 10 kostrových hrobů (obr. 1). Vzhledem k tomu, že v jejich okolí proběhly skrývky většího rozsahu, je možné považovat jejich počet za konečný. V každém hrobě byl uložen jeden jedinec, pouze v hrobě č. 2 byly uloženy u levého kolene pohřbeného kosti dalšího individua (dítě) a v hrobě č. 10 se při antropologickém posudku našly také kosterní pozůstatky dítěte. Jedinci byly do hrobů uloženy ve směru SZ (hlava) – JV (nohy) směrem s pohledem lebky JV směrem. Hrobové jámy byly prosté – obdélného půdorysu a U profilu, bez dalších úprav. Pouze u hrobu č. 10 byla zaznamenána existence dřevěné rakve. Skelety ležely uprostřed hrobové jámy v natažené poloze, nohy rovnoběžně s delší osou jámy. Rozdílná byla poloha rukou – v klíně, podél těla, ruce v lokti ohnuté do pravého úhlu a položené přes sebe na hrudníku, ruka v lokti ohnutá do pravého úhlu a položená v oblasti dutiny břišní, ruce položené do klína.

Hroby č. 1, 2, 4 a 9 nebyly vybaveny žádnými milodary. Keramická nádoba se nacházela pouze v hrobě č. 5, kde spolu s ní byl uložen také železný nožik a mezi levými žebry byla uložena železná šípka s tulejkou (obr. 2). Z pohřebiště pocházejí 2 křesací soupravy (Fe + ŠI kamínky) – hroby č. 3 a 7. Za pozornost stojí také nález páru Cu záušnic z hrobu č. 6 a železný srp, který byl spolu s železným nožikem uložen v hrobě č. 8 (obr. 2). V hrobě č. 10 byly uvnitř rakve v oblasti levého chodidla rozptýleny zlomky skořápek vajíčka.

Hroby svým uložením vytvářejí kompaktní, uzavřenou skupinku, která je oválného tvaru, svou delší osou orientovaná SZ-JV směrem. Není vyloučeno, že naší pozornosti unikly 2-4 hroby, jejichž existenci bychom mohli předpokládat v místech, kudy procházela výstavba komunikace.

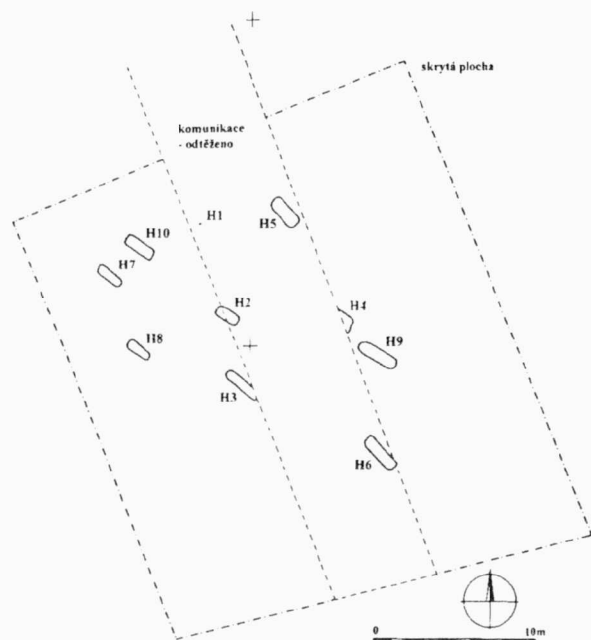
Prozkoumané pohřebiště je možné přiřadit ke středohradištnímu skupinovému pohřebišti vesnického typu.

Antropologický rozbor kosterních pozůstatků z Kuřimi, „Díly za Sv. Jánem“ 2000/2001

Při záchranném archeologickém výzkumu, prováděném Ústavem archeologické památkové péče v Kuřimi, bylo objeveno deset slovanských hrobů. Kosterní pozůstatky byly antropologicky zpracovány na katedře antropologie Přírodovědecké fakulty Masarykovy univerzity v Brně.


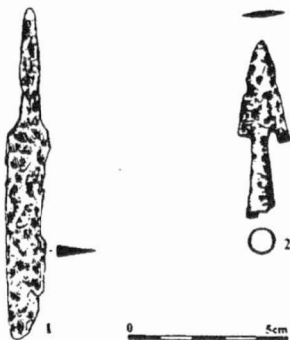
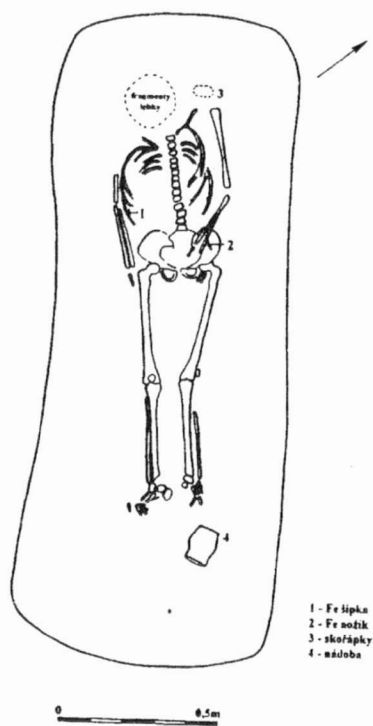
Metody

Antropologický rozbor byl proveden standardními antropologickými metodami metrickými a morfoskopickými, vesměs uváděnými v Knussmannově příručce (1988). Pohlaví bylo určováno následující metodikou: podle pánve (Novotný 1981), lebky podle Novotného (Isčan 1991), na základě rozměrů dlouhých

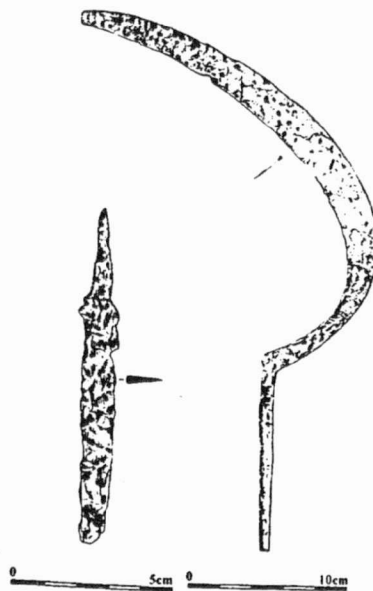
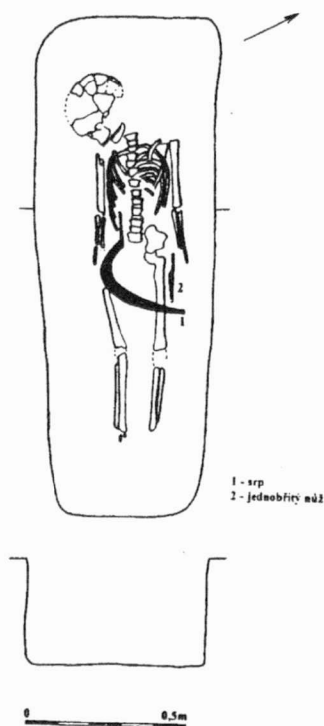


Obr. 1. Kuřim „Díly za Svatým Jánem“, 2001-2002. Celkový plán středohradištního pohřebiště (kresba M. Holemá a D. Vitulová).

Kuřim “Díly za Svatým Jánem“, 2001-2002. The general plan of the excavated cemetery (drawing by M. Holemá a D. Vitulová).



Kuřim "Díly za sv. Jánem" 2001/2002. Hrob 5.



Kuřim "Díly za sv. Jánem" 2001/2002. Hrob 8.

Obr. 2. Kuřim „Díly za Svatým Jánem“, 2001-2002. Půdorysné plány hrobů č. 5 a 8 s vyobrazeným hrobových inventářem (kresba M. Holemá a I. Krechlerová).
Kuřim "Díly za Svatým Jánem", 2001-2002. The ground plan of Graves No. 5 and 8 with grave goods (drawing by M. Holemá a D. Vítová).

kostí podle Černého a Komendy (Knussmann 1988) a na základě rozměrů talu a calcanea (Novotný, Malinovský 1984).

Věk studovaných jedinců byl stanoven podle Lovejoyové, podle schématu obrusu zubů (Iskan 1991) a kombinovanou metodou Nemeskéri et al. ve Sjovoldově úpravě (Knussmann 1988). U dětí pak byl věk určen podle Ubelakerova schématu prořezání dočasného a trvalého chrupu (Knussmann 1988) a stáří foetů bylo hodnoceno na základě standardů rozměrů fetálního skeletu podle Fazekase a Kosy (Fazekas a Kosa 1978).

Výška postavy byla vypočítána z délky dlouhých kostí podle rovnic sestavených Sjovoldem (Sjovold 1990).

Patologické procesy byly sledovány podle popisů a vyobrazení uváděných Ortnerem a Putscharem (1985), zubní anomálie pak posuzovány dle popisů Dokládalových (Dokládal 1994).

Materiál

K antropologickému rozboru byl předán obsah deseti pohřbů, v nichž se nacházely kosterní pozůstatky dvanácti lidí. Byly v různém stupni zachovalosti. Některé kostry byly poměrně dobře zachovány (hroby 3, 5, 6, 7, 9), jiné byly zničeny pobýtem v zemi do té míry, že z nich zbyly velice drobné fragmenty (hroby 1, 2, 4, 8, 10). Kostí měly vesměs žlutohnědou barvu.

Rozbor

Hrob č. 1

Kosterní pozůstatky podle popisu na sáčcích byly poškozeny bagrem. Zachovaly se fragmenty postkraniiálního skeletu. Humerus dx., fragment radiá – stranu nelze určit, os coxae dx a sin, tibia sin, a jeden čl. prstu nohy.

Pohlaví bylo určeno na základě morfoskopických znaků pánevních jednoznačně jako mužské. Věk nemohl být vzhledem k fragmentárnosti kosterních pozůstatků stanoven přesně, je však jednoznačné, že kosterní pozůstatky patřily dospělému jedinci (minimálně věková kategorie adultus). Výška postavy byla vypočítána podle rozměrů humeru dx na $172,8 \pm 4,89$ cm.

Hrob č. 2

V hrobě č. 2 byly objeveny pozůstatky dvou jedinců, matky a plodu.

A – lidský plod (obr. 3)

Zachovaly se drobné fragmenty lebečních kostí, převážně z lební báze. Dále pak partes petrosae ossis temporalis.

Na základě délky a šířky partes petrosae ossis temporalis bylo stáří plodu určeno podle Fazekase a Kosy na 8-10 lunárních měsíců.

B – matka

Lebka je špatně zachovalá. Podařila se částečná rekonstrukce mozkovny složené z os frontale, os parietale sin, fragmentu os parietale dx, squama occipitalis. Obličejová část se nezachovala.

Mandibula se zachovala ve dvou kusech. Dx fragment angulus mandibule a collum je odlomena caput mandibulae. Sin se zachovala distální 1/3 corpus s ramus a collum, caput a processus coronoideus. Zuby se v alveolách nacházely jen na levé straně: sin M1, M2. Zuby zachovalé volně pocházely z dolní čelisti: 1 P1, 1 P2, 1 M1, 1 M2, 1 M3.



Obr. 3. Kosterní pozůstatky lidského plodu nalezeného spolu s matkou v hrobě č. 2 z Kuřimi. Skeletal remains of a human foetus found together with its mother in Grave No. 2, Kuřim.

Postkraniiální skelet: Z kostry osově se zachovaly rozlámané obratle a žebra, z kostry končetin pak obě claviculy, silně poškozené scapuly, humerus dx, ulna dx, radius dx, ossa carpi jen z pravé strany: os capitatum, lunatum, scaphoideum, trapezium a trapezoideum. Ossa metacarpi: MC1 dx, MC2 dx, MC3 dx, MC5 dx. Phalanges dig. manus: 2 články z prox. řady a 2 z intermed. řady.

Pohlaví bylo určeno podle morfologie lebky jako ženské. Věk byl stanoven podle obrusu zubů na 30-40 let. Výška postavy byla vypočítána z délky humeru dx na $156,7 \pm 4,89$ cm.

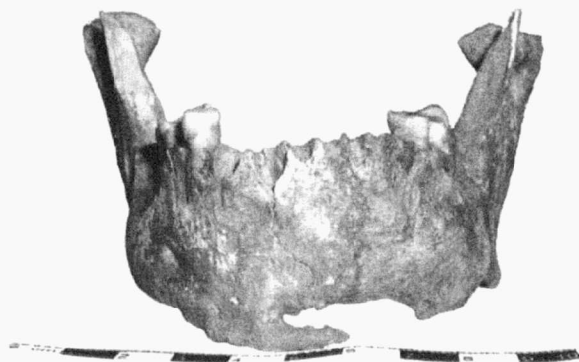Hrob č. 3

Lebka je špatně zachovalá. Podařila se částečná rekonstrukce mozkovny složené z os frontale, ossa parietalia, os occipitale, os temporale dx. Z obličejové části se zachovala volně maxilla a mandibula. Maxilla se zachovala ve dvou fragmentech: zuby v alveolách dx: C, P1, P2. Sin: C, P1, P2, M1, M2 vypadla intravitálně.

Mandibula je nepoškozená. Zuby v alveolách: dx: I1, I2, C – všechny tři ztraceny postmortálně, P1, P2 – postmortální ztráta, M1, M2, M3, sin: I1, I2, C, P1 – postmortální ztráta všech čtyř zubů, P2, M1 – intravitální ztráta, M2, M3. Mandibula nese zhojenou zlomeninu v oblasti protuberantia mentalis (obr. 4).

Zuby zachované volně: horní po jednom I1, I2 a dvě silně obroušené M, dolní po jednom I2 a C.

Postkraniiální skelet: Z kostry osově se zachovaly rozlámané obratle, fragmenty os sacrum, žebra a fragmentární sternum. Z kostry končetin pak obě claviculy, poškozené scapuly,



Obr. 4. Mandibula muže z hrobu č. 3 z Kuřimi. Na dolní čelisti je patrná zhojená zlomenina oblasti protuberantia mentalis.
Mandible of man from Grave No. 3, Kuřim.
A well-healed fracture of the protuberantia mentalis can be seen on the mandible.

humery, nepoškozené ulny a radia, ossa carpi z pravé strany: os hamatum, capitatum, lunatum, trapezoideum, z levé strany os capitatum. Ossa metacarpi: MC1 dx, sin, MC2 dx, sin, MC3 dx, sin, MC4 dx, sin, MC5 sin. Phalanges dig. manus: 9 článků z prox. řady, 6 z intermed. řady a 3 z terminální řady. Os coxae: u obou kostí je poškozena oblast os pubis a crista iliaca. Oba femury a tibia dx jsou nepoškozené, poškozená je tibia sin a obě fibuly. Ossa tarsi se zachovaly jen z pravé strany talus, calcaneus, os naviculare, os cuneiforme mediale, os cuneiforme intermedium a os cuboideum. Ossa metatarsi opět pocházejí jen z pravé strany MT2, MT3, MT4, MT5. Phalanges dig. pedis: 2 ks z proximální řady.

Pohlaví bylo určeno jako mužské podle morfologie pánevních kostí a lebky. Věk byl stanoven kombinovanou metodou na 56-65 let. Výška postavy byla vypočítána z délky femuru dx na 162,4 ± 4,45 cm.

Anomálie: Dolní čelist nese stopu po zhojené zlomenině v oblasti protuberantia mentalis (obr. 4). Na chrupu jsou patrné silné hypoplastické změny a silná vrstva zubního kamene. Na tělech bederních obratlů jsou patrné osteofyty. Os sacrum má široce otevřený sacrální kanál os poloviny kosti směrem k apexu.

Hrob č. 4

Kosterní pozůstatky se skládají jen z fragmentů dolní končetiny. Oba femury jsou poškozeny, dx se skládá jen z 1/3 těla s čerstvě přirostlou dist. epifýzou, sin má odlomenu caput a collum femoris, tibia se zachovala jen z pravé strany, má poškozené tělo, obě fibuly mají odlomenu caput fibulae. Ossa tarsi: talus dx, sin, calcaneus dx sin, os naviculare dx, sin, os cuneiforme mediale dx, os cuneiforme laterale dx, sin, os cuboideum poškozena, strana neurčena. Ossa metatarsi: MT1 dx, sin, MT5 dx, sin. Phalanges dig. pedis: 7 ks z proximální řady. Dále se zachovalo asi 20 úlomků dlouhých kostí, které nelze identifikovat.

Pohlaví nebylo určeno. Podle metriky talu bylo vypočítáno, že by se mohlo jednat o gracilního muže a podle metriky femuru naopak o ženu. Věk byl stanoven podle doby uzavírání růstových štěrbin femuru a tibiae na 19-20 let.

Výška postavy byla vypočítána z délky tibiae sin na 159,2 ± 4,15 cm.

Hrob č. 5

Lebka je zcela zničená. Volně se zachovala část eminentia cruciformis ossis occipitalis, drobný fragment squama occipitalis a processus mastoideus sin.

Volně se dochoval ramus mandibulae dx bez processus alveolaris. Zachovalé zuby: volně se nacházejí horní zuby I1 dx, C sin?, P1 dx a sin, P2 dx a sin, M1 dx a sin, M2 dx a sin. Dolní zuby M1dx, M2 dx, neprořezaná korunka M2 bez kořenu.

Postkraniální skelet: Z kostry osově se zachovaly rozlámané obratle, žebra a fragment manubrium sterni. Z kostry končetin pak fragment claviculy sin, zcela rozlámaná scapula, stranu nelze identifikovat, oba poškozené humery, ulna dx., sin. nepoškozena, radia nepoškozena, ossa carpi jen z pravé strany: os capitatum dx a scaphoideum dx. Ossa metacarpi: MC1 strana neurčena, MC2 dx a sin. Phalanges dig. manus: 3 článků z prox. řady, 2 z intermed. řady. Os coxae: obě kosti jsou nesrostlé, zachovaly se všechny tři kosti. Oba femury jsou nepoškozené, tibia i fibuly jsou zachovány ve fragmentech. Ossa tarsi: talus dx, sin, calcaneus dx, sin, os naviculare sin, os cuneiforme mediale dx, sin. Ossa metatarsi: MT1 dx, sin, MT2 dx, sin, MT3 dx, sin, MT4 dx, sin. Phalanges dig. pedis: 2 ks z proximální řady.

Pohlaví nebylo antropologicky určeno, protože se jedná o nedospělého člověka, u něhož nejsou znaky pro určení pohlaví dostatečně vyvinuté. U kostry se našel nožik a mezi žebry šipka. Z těchto indicií můžeme usuzovat, že se jednalo o chlapce. Věk byl stanoven podle stavu uzavírání růstových štěrbin na 15-18 let. Výška postavy byla vypočítána z délky femuru dx na 154,5 ± 4,49 cm.

Anomálie: Na zubech byla patrná hypoplasie a silná vrstva zubního kamene.

Podle nálezkové zprávy se mezi žebry tohoto člověka nacházela železná šipka. Pravděpodobně byl zastřelen.

Hrob č. 6

Mozkovna se nachází v celku. Chybí báze lební a obličejová část.

Maxilla: zachoval se pouze processus palatinus a processus alveolaris ve střední části kosti. Zuby v alveolách dx: I1 – vypaden post mortem, I2, C, dále jsou alveoly poškozeny. Sin: I1, I2, C, P1, P2, M1.

Mandibula je nepoškozená. Zuby jsou ve špatném zdravotním stavu. Došlo k mnoha intravitálním ztrátám (obr. 5). Zuby v alveolách: dx: I1, I2, C, P1, všechny další zuby vypadaly intravitálně. V oblasti M3 se nachází jáma po zánětu (obr. 5). Sin: I1, I2, C, P1, všechny ostatní zuby vypadaly intravitálně a v oblasti M2 se nachází kráter po zánětu. V alveole je přítomna M3, jejíž korunka je zničena zubním kazem. Všechny zuby nesou stopy hypoplasie a vrstvu zubního kamene.

Zuby volně: pocházejí pravděpodobně z horní čelisti. 2P, 1 M1 dx, 1 M2, 1 M3 s kazem na krčku.

Postkraniální skelet: Z kostry osově se zachovaly rozlámané obratle a žebra, os sacrum a sternum bez processus xiphoides. Z kostry končetin pak obě claviculy, silně poškozené scapuly, oba nepoškozené humery, ulny a radia. Ossa carpi jen z levé strany: os hamatum, capitatum, lunatum, scaphoideum,



Obr. 5. Dolní čelist mladé ženy z hrobu č. 6 z Kuřimí. Na čelisti vidíme silné poškození chrupu. Mandible of young woman from Grave No. 6, Kuřim. A carious dentition is apparent.

trapezium, trapezoideum, triquetrum. Ossa metacarpi: MC1 dx, sin, MC2 dx, sin, MC3 dx, sin, MC4 dx, sin, MC5 dx, sin. Phalanges dig. manus: 9 článků z prox. řady, 6 z intermed. řady a 7 z terminální řady. Os coxae: u obou kostí je poškozena oblast acetabula s odlomenou os pubis. Oba femury, tibia i fibuly jsou nepoškozené. Ossa tarsi: talus dx, sin, calcaneus dx, sin, os naviculare sin, os cuneiforme mediale dx, sin, os cuneiforme intermedium dx, sin, os cuneiforme laterale sin, os cuboideum sin. Ossa metatarsi: MT1 dx, sin, MT2 dx, sin, MT3 dx, sin, MT4 dx, sin, MT5 dx, sin. Phalanges dig. pedis: 5 ks z proximální řady, 1 ks z intermediální řady.

Pohlaví bylo určeno jako ženské podle morfologie pánve, ale která není poporodní. Věk byl stanoven podle stupně uzavírání růstových štěrbin na 20-25 let. Výška postavy byla vypočítána z délky femuru dx, na 159,1 ± 4,49 cm.

Anomálie: Zuby zejména v dolní čelisti vypadaly intravitalně, v kosti jsou patrné krátery po zánětech (obr. 5). Zuby v horní i dolní čelisti jsou silně poškozeny zubním kazem. Na zubech je rovněž patrná vrstva zubního kamene. Na předních zubech se nacházejí hypoplastické proužky. Těla obratlů jsou perforovaná.

Hrob č. 7


Lebka je špatně zachovalá. Podařila se částečná rekonstrukce mozkovny složené z os frontale, ossa parietalia, squama occipitalis, na os frontale je připojena os zygomaticum sin. Z obličejové části se zachovala volně maxilla a mandibula. Maxilla je rozlomena na dva drobné kusy. Zuby v alveolách dx: M1, M2, zbytek alveolárního hřebene je zničen. Sin: I1, I2, C, P1, P2, M1, M2, M3. Volně se nacházejí maxillární P2dx a M3 dx.

Mandibula je nepoškozena. Pouze přední část alveolárního hřebene je odlámána. Zuby v alveolách dx: P2, M1, M2, M3, sin: C, P1, P2, M1, M2, M3. Všechny zuby mají silný povlak zubního kamene. Jsou silně ožvýkané. Na předních zubech dolní čelisti jsou silné hypoplastické změny.

Postkranální skelet: Z kostry osově se zachovaly rozlámané obratle, žebra a os sacrum. Z kostry končetin pak obě claviculy ve fragmentech, silně poškozené scapuly, nepoškozené humery a radia, ulna dx je slabě poškozena, sin nepoškozena. Ossa carpi: os hamatum sin, capitatum dx, sin, lunatum dx, scaphoideum sin, triquetrum strana neurčena. Ossa metacarpi: MC1 dx, sin, MC2 dx, sin, MC3 dx, sin, MC4 dx, sin, MC5 dx, sin. Phalanges dig. manus: 8 článků z prox. řady, 4 z intermed. řady. Os coxae: u obou kostí je poškozena oblast acetabula a odlomena os pubis. Oba femury jsou nepoškozené, tibia dx nepoškozená, sin má odlomen malleolus medialis. Obě fibuly jsou rozlámány. Ossa tarsi: talus dx, sin, calcaneus dx, sin, os naviculare dx, sin, os cuneiforme mediale dx, sin, os cuneiforme intermedium sin, os cuboideum dx, sin. Ossa metatarsi: MT1 dx, sin, MT2 dx, sin, MT3 dx, sin, MT4 dx, sin, MT5 dx, sin. Phalanges dig. pedis: 7 ks z proximální řady a jeden palcový terminální článek.

Pohlaví bylo určeno jako mužské podle morfologie pánve a lebky. Věk byl stanoven podle obrusu zubů na 40-50 let. Výška postavy byla vypočítána z délky femuru sin na 169,4 ± 4,49 cm.

Anomálie: Proximální a intermediální článek prstu levé ruky jsou rostlé (obr. 6). O který prst se jedná, nelze určit. Jedná se o následek úrazu, kdy došlo k osifikaci liggamentum palmarum. Prst zůstal fixovaný v ohnuté poloze.



Obr. 6. Rostlý proximální a intermediální článek prstu levé ruky staršího muže z hrobu č. 7 z Kuřimí. A fused proximal and intermedial phalanx of left hand finger of older man from Grave No. 7, Kuřim.

Hrob č. 8

Lebka je špatně zachovalá, rozlámaná na drobné kousky. Větší je část frontale s fragmentem očnice sin (přítomna cribra orbitalia).

Z obličejové části se zachovala volně maxilla a mandibula. Maxilla má odlomeny processus zygomaticus i frontalis na obou stranách: zuby v alveolách dx: m1, m2, M1, ostatní zuby byly ztraceny postmortálně. Sin: m1, m2, M1, zbylé zuby vypadaly postmortálně.

Mandibula má odlomený ramus mandibule sin. Zuby v alveolách dx: neprořezaný C, m2, M1, zbytek zubů je ztracen

postmortálně. Sin: neprořezaný C, m1, m2, M1, ostatní zuby vypadaly post mortem.

Postkraniální skelet: Z kostry osové se zachovaly krční obratle, první sacrální obratel a rozlámaná žebra. Z kostry končetin pak poškozené obě clavicyly a scapuly, oboustranně corpus humeri, ulna a radius se zachovaly jen v drobných fragmentech středu těla.

Os coxae: z obou nesrostlých kostí se zachovaly fragmenty os ilium. Oba femury, tibia i fibuly jsou poškozené, vesměs přetrvávaly středy těl. Nepřirostlé epifýzy jsou dochovány ve fragmentech. Ossa tarsi: zachoval se fragment talu sin.

Pohlaví nebylo určeno, jedná se o kostru dítěte. Věk byl stanoven podle stupně prořežání mléčného a trvalého chrupu na 7-8 let. Výška postavy nebyla vypočítána.

Anomálie: v zachovalém fragmentu očníce sin se nachází slabá cribra orbitalia.

Hrob č. 9

V hrobě se zachovaly kosterní pozůstatky dvou jedinců, matky a plodu.

A – lidský plod (obr. 5)

Zachovaly se fragmenty postkraniálního skeletu – dlouhé kosti. Celý femur dx, dále distální konec humeru dx, fragment tibia dx a dva fragmenty dlouhých kostí pravděpodobně z levé strany femur a tibi. Stranové určení bylo obtížné vzhledem k jejich fragmentárnosti.

Na základě délky femuru dx bylo stáří plodu určeno podle Fazekase a Kosy na 8,5-9 lunárních měsíců.

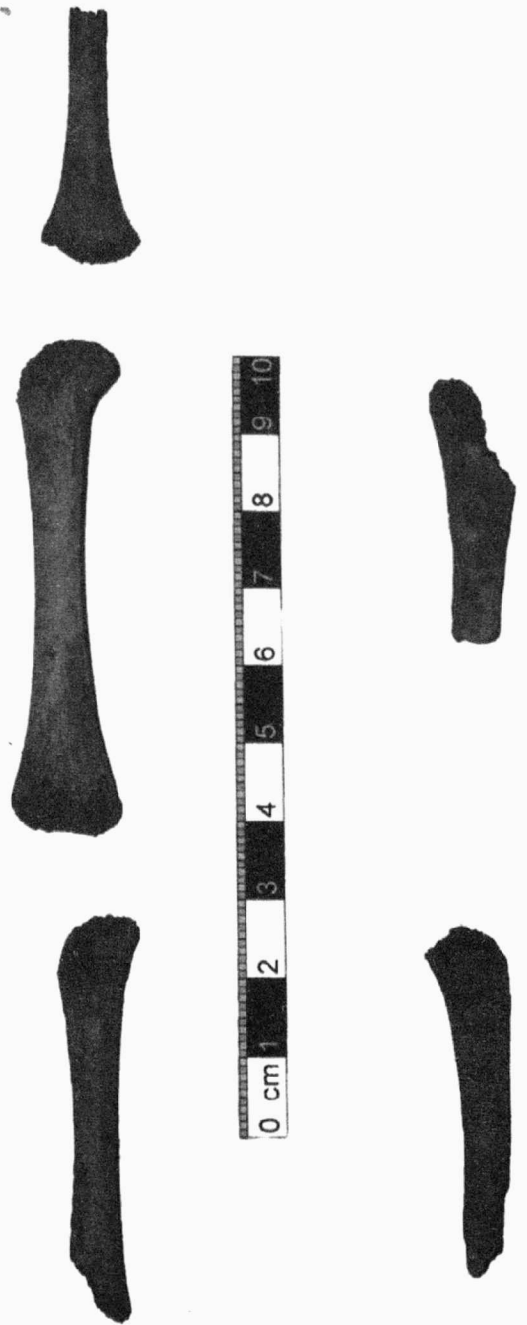
B – matka

Kromě lebky se kosterní pozůstatky dochovaly v dobrém stavu. Lebka byla rozlámaná na drobné kousky. V celku se zachovala horní a dolní čelist. Maxilla: zuby v alveolách dx: I1, I2, C, P1, P2, M1, M2, M3 – ztracen postmortálně. Sin: I1, C, P1, M1, M2, M3, I2 a P2 byly ztraceny postmortálně.

Mandibula je nepoškozená. Zuby v alveolách: dx: C, P2, M1, M2, M3, sin: P2, M2, M3, všechny ostatní zuby byly ztraceny postmortálně.

Postkraniální skelet: Z kostry osové se zachovaly v dobrém stavu obratle, os sacrum je poškozena, žebra byla zničena, manubrium sterni. Z kostry končetin pak obě clavicyly, silně poškozené scapuly, nepoškozené humery a poškozené kosti předloktí ulna dx, sin, radius dx, sin, ossa carpi: os hamatum dx, capitatum jsou dvě pravděpodobně dx a sin, ale jsou silně poškozené, stejně je poškozena os pisiforme, proto nelze určit stranu. Ossa metacarpi: MC2 dx, sin, MC3 dx, MC4 dx. Phalanges dig. manus: 3 článků z prox. řady. Os coxae: u obou kostí je odlomena os pubis. Oba femury, tibia i fibuly mají poškozené proximální a distální epifýzy. Ossa tarsi: talus dx, sin, calcaneus dx, sin, os naviculare dx, sin, os cuneiforme mediale dx, sin, os cuneiforme intermedium dx, sin, os cuneiforme laterale dx, sin, os cuboideum dx, sin. Ossa metatarsi: MT1 dx, sin, MT2 dx, sin, MT3 dx, sin, MT4 dx, sin, MT5 dx, sin. Phalanges dig. pedis: 5 kusů z proximální řady, 4 kusy z terminální řady.

Pohlaví bylo určeno jako ženské, na pánvi jsou nezaměnitelné poporodní změny. I ostatní znaky na pánvi jednoznačně potvrzují ženské pohlaví. Věk byl stanoven podle obrusu zubů



Obr. 7. Kosterní pozůstatky lidského plodu nalezené spolu s matkou v hrobě č. 9 v Kuřimi. Skeletal remains of a human foetus found together with its mother in Grave No. 9, Kuřim.

na 25-30 let. Výška postavy byla vypočítána z délky femuru sin na $167,8 \pm 4,49$ cm.

Hrob č. 10

Lebka je rozlámaná na kusy, nebyla možná ani částečná rekonstrukce. Z obličejové části se zachovala volně maxilla ve dvou kusech a mandibula. Maxilla: zuby v alveolách dx: C neprořezaný, P1, m2, M1, M2 neprořezaná. Sin: P1 neprořezaný, m2, M1, M2 neprořezaná.

Mandibula: poškozen processus alveolaris v oblasti předních zubů, ty jsou vylámané postmortálně. Zuby v alveolách:

dx: neprořezané C a P1, m2, M1, M2 neprořezaná. Sin: neprořezaný C, m1, m2, M1. Všechny zuby horní i dolní čelisti mají silnou vrstvu zubního kamene. Zuby volně: mléčné zuby 2 horní I1 dx a sin, 1 I2 horní dx, 1 I1 dolní dx, 2 I2 dolní dx a sin, 1 M2 dolní bez kořene.

Postkraniální skelet: Z kostry osově se zachovaly rozlámané obratle, žebra, manubrium sterni a první dva sacrální obratle. Z kostry končetin pak obě claviculy, silně poškozené scapuly, nepoškozené oba humery, silně poškozené kosti předloktí ulna dx, sin, radius dx, sin. Nepřirostlé epifýzy se nezachovaly. Os coxae z obou kostí se zachovaly nesrostlé os ilium a os ischií. Oba femury, tibie i fibuly jsou poškozené, jedná se o zničená těla bez nepřirostlých epifýz. Ossa tarsi: Zachovaly se velice zničené hrudky trámčiny, které připomínají ossa tarsi, ale nelze je blíže určit.

Pohlaví nebylo určeno, jedná se o dítě. Věk byl stanoven podle stupně prořezaní mléčného a trvalého chrupu na 8-9 let. Výška postavy nebyla vypočítána.

Anomálie: Na zubech se nacházela silná vrstva zubního kamene.

Závěr

V souboru kosterních pozůstatků objevených při záchranném archeologickém výzkumu v Kuřimi na lokalitě Díly za Sv. Jánem se nacházely kosterní pozůstatky 12 lidí, z toho byli tři muži, tři ženy, dvě děti, jeden nedospělý jedinec a dva lidské plody. U jednoho mladého jedince se pohlaví nepodařilo určit.

Vyjádření pohlavního dimorfismu v této skupině bylo poměrně silné. Rozdíly v robusticitě mužů a žen byly jednoznačně patrné. Svědčí pro to především morfologické znaky lebek, kdy se ženské i mužské lebky svým reliéfem velmi výrazně lišily a určení pohlaví na základě znaků lebečních bylo jednoznačné. Podobně tomu bylo u znaků pánevních. Pohlaví nebylo určeno jen u jednoho mladého jedince, spadajícího věkově na spodní hranici kategorie adultus I. Z jeho kostry se zachovaly fragmenty dolní končetiny, výrazně gracilní, které nedovolily spolehlivé určení pohlaví.

Výška postavy byla vypočítána u všech tří mužů. Pohybovala se od 172,8 cm přes 169,4 cm po 162,4 cm. Podle Marti-

nova dělení byl jeden muž postavy malé (162,4 cm), druhý (169,4 cm) postavy nadstřední a poslední z mužů (172,8 cm) měl postavu vysokou. Výška postavy byla určena rovněž u všech tří nalezených žen, která pokrývala rozpětí od 159,1 cm, přes 165,7 cm, po 167,3 cm. Výška postavy žen odpovídala tedy Martinovým kategoriím vysokých a velmi vysokých žen. Výška postavy byla vypočítána rovněž u nedospělého jedince z hrobu č. 5, a to díky přítomnosti nepřirostlých epifýz femuru a u mladého člověka z hrobu č. 4, jehož pohlaví nebylo stanoveno. Nedospělec měřil 154,5 cm a neurčený jedinec 159,2 cm.

Věk pohřbených se podařilo přesněji určit u dvou mužů, kteří zemřeli ve vyšším věku (H3 56-65 let a H7 40-50 let). U muže z hrobu č. 1 bylo zjištěno pouze, že se jedná o dospělého člověka. Blíže nebylo možné, vzhledem ke stavu zachovalosti jeho kosterních pozůstatků, věk stanovit.

Ženy umíraly v mladším věku. Nejmladší byla žena z hrobu č. 6, která zemřela mezi 20-25 lety. Starší byla žena z hrobu č. 9, zemřela mezi 25-30 lety a nejstarší byla žena z hrobu č. 2, která zemřela mezi 30-40. Tři mladiství jedinci zemřeli v 7-8, 8-9 letech a 15-18 letech. Věk byl určen také u jediného pohlavně neurčeného jedince na 19-20 let. V hrobech žen č. 2 a 9 byly objeveny spolu s matkami také pozůstatky lidských plodů. Plod z hrobu č. 2 byl starý 8-10 lunárních měsíců (obr. 3) a plod z hrobu č. 9 8,5-9 lunárních měsíců (obr. 7).

U mužů se můžeme o příčině smrti jen dohadovat. Jejich věk v době úmrtí byl poměrně vysoký a na kostech nebyly patrné stopy po smrtelných zraněních nebo chorobách. U žen byla situace jiná. Dvě ze tří přítomných žen (H2 a H9) byly v době smrti ve vysokém stupni těhotenství nebo již rodily. Přesněji se nelze vyjádřit, protože stáří plodů je určeno podle délky jejich kostí, která se překrývá v několika lunárních měsících. Závisí tedy na robusticitě matky a zdravotním stavu a pohlaví plodu. U těchto dvou žen musíme vzít v potaz komplikace při porodu a následné úmrtí matky i plodu. Z archeologické situace plyne, že žena z hrobu č. 2 dítě porodila, ale obě po porodu zemřely. Nálezová situace ženy a plodu z hrobu č. 9 nebyla k dispozici. Třetí žena (H6) nikdy nerodila. Ze všech

Hrob č.	Pohlaví	Věk	Výška postavy
H1	mužské	adultus až senilis	172,8 ± 4,89 cm
H2	a	neurčeno, lidský plod	-
	b	ženské	30 – 40 let
H3	mužské	56 – 65 let	162,4 ± 4,49 cm
H4	neurčeno	19 - 20 let	159,2 ± 4,15 cm
H5	neurčeno, nedospělec (chlapec)	15 – 18 let	154,5 ± 4,49 cm
H6	ženské	20 – 25 let	159,1 ± 4,49 cm
H7	mužské	40 – 50 let	169,4 ± 4,49 cm
H8	neurčeno, dítě	7 – 8 let	-
H9	a	neurčeno, lidský plod	8,5 – 9 lunárních měsíců
	b	ženské	25 – 30 let
H10	neurčeno, dítě	8 – 9 let	-

Tab. 1. Přehled zkoumaných jedinců z Kuřimi z lokality Díly za Sv. Jánem. A list of analyzed individuals, Kuřim.

zkoumaných žen zemřela v nejmladším věku. Na jejím skeletu je patrných několik známek špatného zdravotního stavu, který patrně vyvrcholil předčasnou smrtí této ženy a pravděpodobně byl také příčinou toho, že neměla děti. Tato žena měla ve svých 20 letech (20-25 let) zcela zničený chrup dolní čelisti, a to jednak zubním kazem a jednak záněty parodontu (obr. 5). Dále měla silné hypoplastické pruhy na zubech a proděravělá těla obratlů.

U mužů můžeme rovněž pozorovat patologické procesy, které ale neukazují na příčinu jejich úmrtí. U 56-65letého muže z hrobu č. 3 vidíme úraz brady. S největší pravděpodobností se jedná o zlomeninu dolní čelisti, způsobenou nárazem na oblast protuberantia mentalis. Na kosti je zřetelně viditelné, že se rána hojila pomalu (obr. 4). I když přední zuby dolní čelisti vypadaly, je jednoznačné, že k tomu došlo až posmrtně. Další známku úrazu vidíme u 40-50letého muže z hrobu č. 7, který má na levé ruce srostlý dohromady proximální a intermediální článek (obr. 6). Bohužel antropologicky nelze určit, o který prst se jedná (šlo by to pouze na místě při odebrání kostry z jámy). Opět se jedná o následek úrazu, kdy při pomalém hojení došlo k osifikaci vazů, které spojují tato dva články dohromady (ligamentum palmarum). Prst zůstal fixovaný ve skrčené poloze a muž jej nemohl narovnat.

U dítěte z hrobu č. 8 se nacházejí v očníci cribra orbitalia, známka nemoci a oslabení organismu. Nedospělec (patrně chlapec) z hrobu č. 5 měl v hrudníku zabodnutu železnou šipku, znamená to, že byl pravděpodobně zastřelen.

Na zubech kromě ženy z hrobu č. 6 nebyly pozorovány výrazné patologické procesy. Zubní kaz se vyskytoval ojediněle. Hypoplastické pruhy se na zubech vyskytovaly, ale jejich rozvoj nebyl kromě nedospělce z hrobu č. 5 a ženy z hrobu č. 6 výrazný. Většina zkoumaných lidí měla však zuby pokryty silnou vrstvou zubního kamene.

Lidé pohřbení v Kuřimi tvoří malý vzorek slovanské populace, který lze jen obtížně srovnat s jinými lokalitami. Nicméně pokud zobecníme zjištěná fakta, můžeme říci, že zde máme modelovou situaci u slovanské populace. Muži umírají ve starším věku, ženy naopak ve věku mladším při komplikovaných porodech. Děti je však na této lokalitě neobvykle málo.

Tomáš Berkovec, ÚAPP Brno, Eva Drozdová, PřF MU Brno

Literatura:

- Dokládal, M., 1994: Anatomie zubů a chrupu. Skriptum LF MU. Brno.
- Fazekas, I. Gy., Kósa, F., 1978: Forensic Foetal Osteology. Akadémiai Kiadó. Budapest.
- Iscan, M.Y., Helmer, R., 1991: Craniofacial Identification. New York.
- Knussmann, R., 1988: Anthropologie, Handbuch der vergleichenden Biologie des Menschen (4. Auflage des Lehrbuchs der Anthropologie begründet von Rudolf Martin). Band I und II. Stuttgart, Jena, New York.
- Novotný, V., 1981: Pohlavní rozdíly a identifikace pohlaví pánevní kosti. Kandidátská disertační práce. Lékařská fakulta UJEP. Brno.
- Novotný, V., Malinovský, L. jr., 1985: Determination of Sex from the Talus and Calcaneus. Scripta medica 58/7: 437.

Ortner, D. J., Putschar, W. G. J., 1985: Identification of Pathological Conditions In Human Skeletal Remains. Washington, London.

Sjovold, T., 1990: Estimation of Stature from Long Bones Utilizing the Line of Organic Correlation, Hum. Evol. 5. 431-447.

Whitte, T. D., Folkens, P. A., 1991: Human Osteology. Inc. San Diego.

Resumé

In the course of archaeological research at Kuřim locality, human skeletal remains of 12 individuals were found. Tree of those were men, three women, two children, one juvenile individual and two human foetuses. The sex of one skeleton was not possible to determinate.

The height of men ranged from 162.4 cm to 172.8 cm, women ranged from 159.1 cm to 167.3 cm.

The age of death was determined for two men who died at a greater age (Gr. No. 3 56-65 years and Gr. No. 7 40-50 years). Women died younger; the woman from Grave No. 6 was the youngest, died at age of 20-25 years, the woman from Grave No. 9 was older, she died at the age of 25-30 years and the oldest was woman from Grave No. 2, who died at 30-40 years. Three juvenile individuals died at the ages of 7-8 years, 8-9 years and 15-18 years. In Graves No. 2 and No. 9, the remains of two human foetuses were found together with skeletal remains of their mothers. The foetus from Grave No. 2 was 8-10 months old (fig. 3) and the foetus from Grave No. 9 was 8.5-9 months old (fig. 9).

It is not known how the three men found died. They died at relatively advanced age. Their skeletal remains showed no visible traces of fatal injuries or diseases. The situation with the women was different. Two of the three women were in an advanced stage of pregnancy. With two women, complications at childbirth followed by the death of both the mother and child were most likely. The third woman had no children. She was the youngest of the women. But her skeletal remains showed some evidence of bad health, that culminated in premature death of this woman. This woman at approx. 20 years of age, had completely her lower jaw dentition caries, inflammation of parodontium (fig. 5). Her tooth enamel showed strong hypoplasia.

Pathological changes were also found in the skeletal remains of men. But these changes did not result in their death. The man from Grave No. 3 had a chin injury. He had broken mandibula caused by a hit to the protuberantia mentalis region (fig. 4). Other evidence of injury was present in the 40-50 years old man from Grave No. 7. His proximal and intermedial phallex (fig. 6) of one finger on the left hand were fused. Through slow consolidation ossified ligament (ligamentum palmarum) connecting this two phalanges and the finger remain fixed in flexed position.

The juvenile individual (a boy ?) from Grave No. 5 had an iron arrow in his thorax, which means he was probably fatally shot.